

Udredning af Lewy body demens

Lewy body demens er en klinisk diagnose, hvilket betyder, at den stilles på baggrund af en samlet vurdering af sygehistorie, symptombillede og undersøgelsesresultater. Diagnosen kan være vanskelig at stille og er ofte forbundet med usikkerhed.

Symptomernes rækkefølge er vigtig. Diagnosen Lewy body demens anvendes, hvis demens udvikles før eller samtidig med bevægeforstyrrelserne. Betegnelsen Demens ved Parkinsons sygdom anvendes til at beskrive demens, der udvikles hos en patient, der i forvejen har Parkinsons sygdom.

I forbindelse med forskning, hvor man har brug for at skelne mellem Lewy body demens og demens ved Parkinsons sygdom, anbefales det fortsat at bruge den såkaldte et-års-regel: Demens ved Parkinsons sygdom anvendes til at beskrive demens hos patienter, der i forvejen har haft Parkinsons sygdom i mindst 12 måneder.

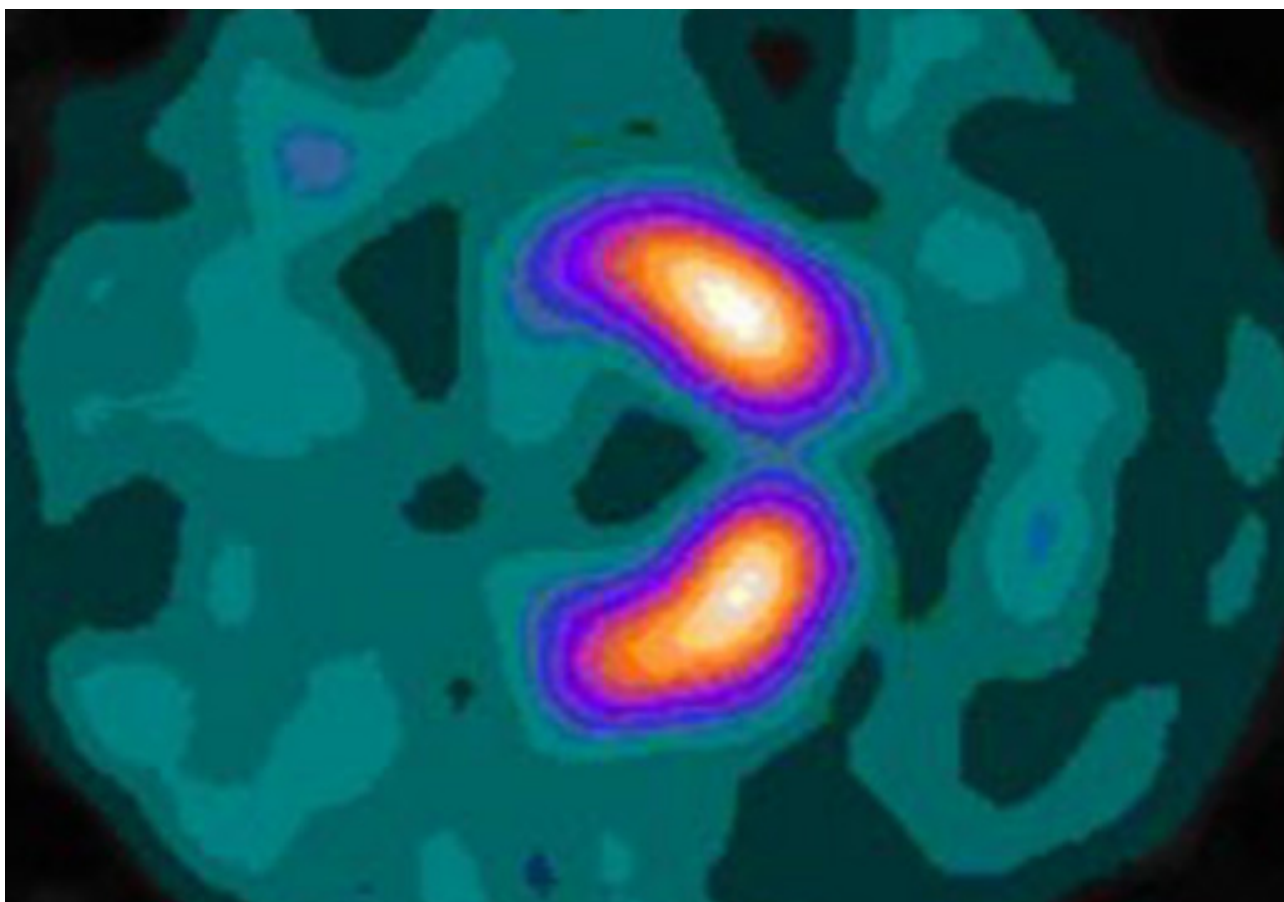
Billeddiagnostisk undersøgelse

Ved CT- eller MR-scanning ses eventuelt generel atrofi, men der ses ikkесpecificke forandringer i forhold til andre neurodegenerative demenssygdomme. Strukturel billeddiagnostik kan afdække eventuelle vaskulære forandringer i basalganglierne som konkurrerende årsag til parkinsonistiske symptomer.

En særlig type SPECT-scanning (single photon emission computed tomografi) med et 'spormolekyle' (ligand), fx 123I-FP-CIT, der binder sig til dopamintransporter-molekyler, kan vise tegn på tab af dopaminceller i putamen. DAT-SPECT (dopamin transporter-SPECT) kan hjælpe med at skelne mellem Lewy body demens og andre demenssygdomme uden dopaminergt tab.

Et afvigende SPECT-resultat giver en rimelig grad af sandsynlighed (ca. 80 % sensitivitet) for, at patienten har Lewy body demens. Derimod er betydningen af en normal SPECT-scanning mindre entydig, idet ca. 20 % af patienterne med Lewy body demens har en normal DAT-SPECT-scanning.

DAT-SPECT ser ikke ud til at kunne forudsige, hvilke patienter med MCI, der senere vil udvikle Lewy body demens. Her vil PET-FDG (positron-emissions-tomografi med anvendelse af fluorodeoxyglukose) ofte kunne vise tidlige, karakteristiske forandringer



DAT-SPECT-scanning på niveau med striatum, der viser normal jodisotop-optagelse (123Ioflupan) i nucleus caudatus og putamen. De orange og violette områder svarer til dopaminholdige celler i basalganglieme (kilde: Wikipedia)

123iodine-MIBG myocardiescintigrafi udgør en af de indikative biomarkører ved diagnosticering af Lewy body demens. Scanningsteknikken visualiserer mængden af postganglionær sympatisk innervation af hjertet, der er markant nedsat ved Lewy body demens.

Andre undersøgelser

En neuropsykologisk undersøgelse kan afdække og beskrive de kognitive forstyrrelser og undertiden bidrage til den diagnostiske klassifikation.

Der er udviklet særlige spørgeskemaer til at registrere forekomsten af vekslende opmærksomhed og vågenhed, bl.a. the Mayo Fluctuations Scale.

En almindelig ortostatisk blodtryksundersøgelse kan afsløre ortostatisk hypotension (blodtryksfald ved stillingskift). Blodtryksundersøgelsen kan eventuelt suppleres med vippelejetest.

McKeith IG, Boeve BF, Dickson DW, Halliday G, Taylor JP, Weintraub D, et al. Diagnosis and management of dementia with Lewy bodies: Fourth consensus report of the DLB Consortium. *Neurology*. 2017;89(1):88-100

[PubMed](#)

Lokkegaard A, Korbo L. Lewy body-demenssygdomme. Ugeskrift for Læger. 2017;179(12)

[PubMed](#)

Sundhedsstyrelsen. Diagnostik af mild cognitive impairment og demens. National klinisk retningslinje. København; 2018. Anbefalingerne er ikke længere gældende.

[Sundhedsstyrelsen](#)

O'Brien JT, McKeith IG, Walker Z, Tatsch K, Boij J, Darcourt J, et al. Diagnostic accuracy of 123I-FP-CIT SPECT in possible dementia with Lewy bodies. Br J Psychiatry 2009 Jan;194(1):34-9

[PubMed](#)

Senest opdateret: 13. august 2020