

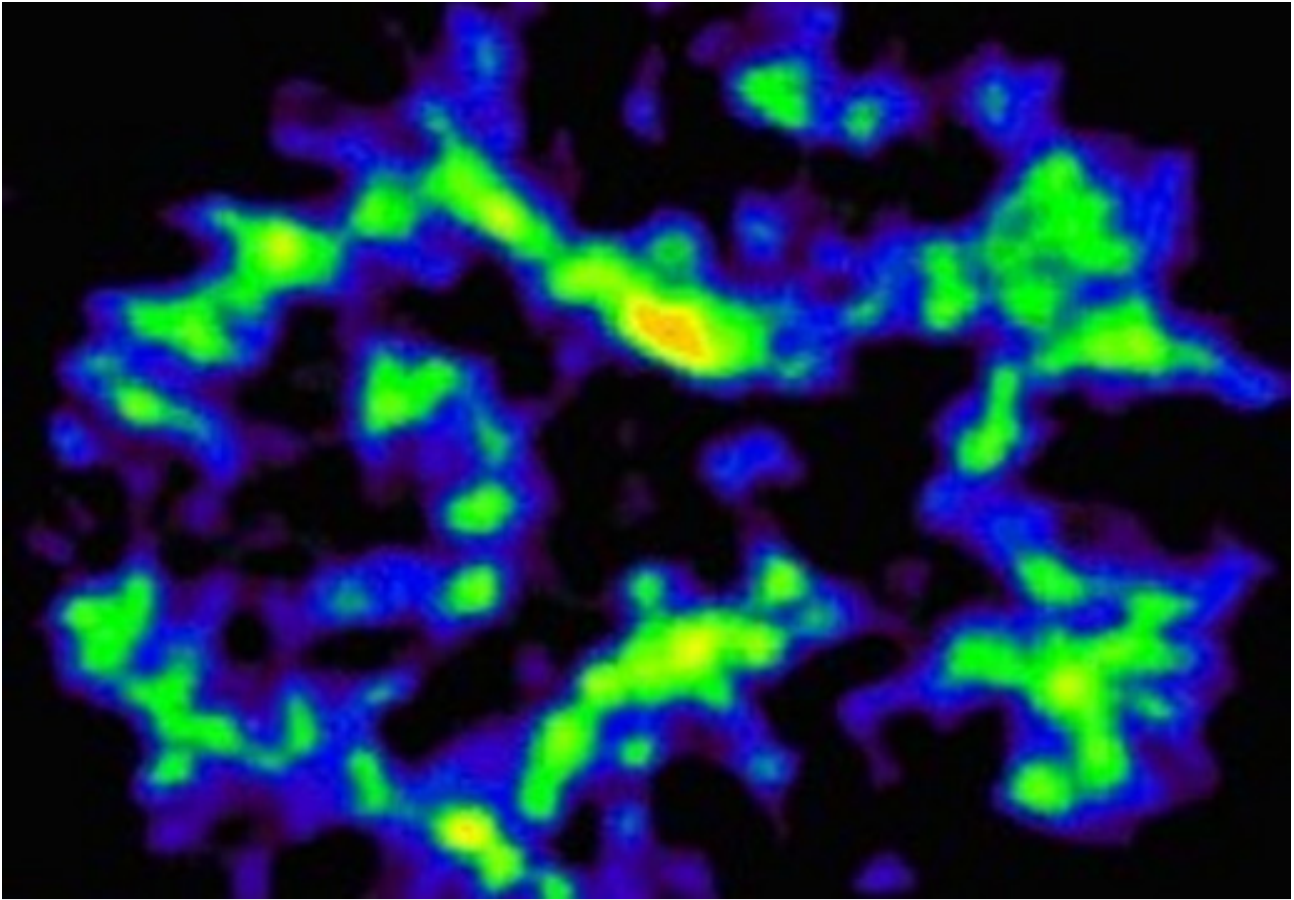
## Amyloid-scanning

Ved at indgive et sporstof kaldet Pittsburgh Compound B, forkortet PiB, som binder sig til ophobninger af beta-amyloid, kan man med PET-scanning få indblik i mængden og fordelingen af beta-amyloid i hjernen. PET-PiB-scanning er kun tilgængelig ved de større universitetssygehuse.

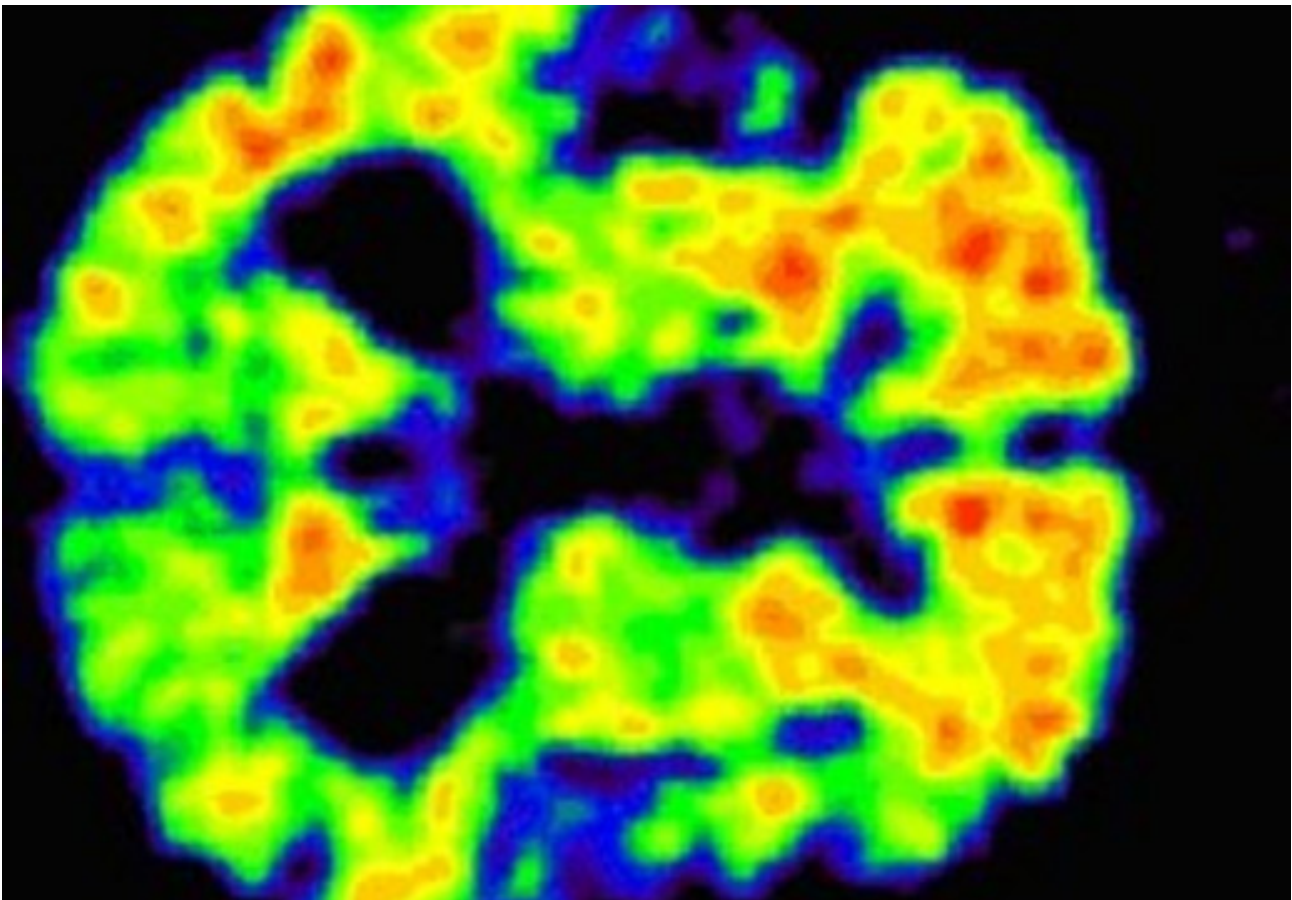
PET-PiB udgør en sensitiv undersøgelsesmetode, der potentielt kan afsløre tidlige tegn på Alzheimer i hjernen, flere år før sygdommen faktisk bryder ud. Man kan vurdere, om en patient har beta-amyloid i hjernen ved en simpel visuel bedømmelse af en PET-PiB scanning.

PET-PiB undersøgelse af ældre uden demens viser dog, at ca. hver fjerde har ophobning af beta-amyloid i hjernen – vel at mærke uden at udvise tegn på kognitiv svækkelse. Forløbsundersøgelser viser en sammenhæng mellem ophobning af beta-amyloid – påvist ved hjælp af PET-PiB scanning – hos raske ældre og senere udvikling af Alzheimer.

Så hvis en person har svækket kognitiv funktion, og en PET-PiB scanning viser ophobning af beta-amyloid, er der høj sandsynlighed for, at det drejer sig om Alzheimers sygdom.



PET-PIB scanning af beta-amyloid, der udfældes i hjernen ved Alzheimers sygdom. En rask person har kun ganske små mængder af beta-amyloid (grønne områder).



PET-PIB scanning af beta-amyloid, der udfældes i hjernen ved Alzheimers sygdom. En patient med Alzheimers sygdom har betydelig ophobning af beta-amyloid (orange-røde områder nederst).

National klinisk retningslinje for udredning og behandling af demens. København: Sundhedsstyrelsen; 2013

[PubMed](#)

Hasselbalch SG. State of the art-udredning af demens. Ugeskrift for Læger. 2017;179(12)

[PubMed](#)

Morris E, Chalkidou A, Hammers A, Peacock J, Summers J, Keevil S. Diagnostic accuracy of (18)F amyloid PET tracers for the diagnosis of Alzheimer's disease: a systematic review and meta-analysis. Eur J Nucl Med Mol Imaging. 2016;43(2):374-85

[PubMed](#)

Yeo JM, Waddell B, Khan Z, Pal S. A systematic review and meta-analysis of (18)F-labeled amyloid imaging in Alzheimer's disease. *Alzheimers Dement (Amst)*. 2015;1(1):5-13

[PubMed](#)

Frisoni GB, Bocchetta M, Chetelat G, Rabinovici GD, de Leon MJ, Kaye J, et al. Imaging markers for Alzheimer disease: which vs how. *Neurology*. 2013;81(5):487-500

[PubMed](#)

Senest opdateret: 18. august 2020